Aus dem Pathologischen Institut der Universität Göttingen
Vorstand: Prof. Dr. Georg B. Gruber

Über das anatomische Verhalten der Hypophyse bei Anencephalen

Inaugural-Dissertation

zur Erlangung der Doktorwürde

der Medizinischen Fakultät der Universität zu Göttingen

am 22. Oktober 1937

vorgelegt von

Hans-Friedrich Oestern
aus Hildesheim

GÖTTINGEN 1938

BUCHDRUCKEREI FERDINAND PIEPER / WEENDE-GÖTTINGEN

Dekan: Prof. Dr. Krantz
Berichterstatter: Prof. Dr. Gg. B. Gruber

Tag der mündlichen Prüfung: 3. Dezember 1937

Zu den häufigsten Mißbildungen des Gehirns gehören jene Störungen, die unter dem Sammelnamen Anencephalie zusammengefaßt werden. Man versteht darunter verschiedene Grade eines vollständigen oder teilweisen Mangels des Gehirns. Auf der Suche nach einer weiteren, typischen organischen Veränderung bei der „Froschköpfigkeit", die vielleicht etwas Licht in das Dunkel dieser Fehlbildung bringen konnte, wurde schon früh, zunächst von Hewson, vielleicht auch schon von Morgagni (nach einer — allerdings angezweifelten — Mitteilung von J. F. Meckel) eine abnorme Kleinheit der Nebennieren festgestellt. Zahlreiche Forscher wie Weigert, Landau, Meyer u.a. suchten nach einem Zusammenhang zwischen der Unterentwicklung der Nebennieren und der Hirnmißbildung, ohne zu einem befriedigenden Ergebnis zu kommen. Doch schon Weigert glaubte, daß die Nebennierenhypoplasie nicht ohne weiteres von der Hirnaplasie abhinge.

Mit Erforschung der Drüsen mit innerer Sekretion und ihrer Zusammenhänge untereinander, ergab es sich, nach weiteren pathologischen Veränderungen dieser Organgruppe bei der Anencephalie zu suchen, um damit vielleicht ein Verbindungsglied zwischen Hirnmißbildung und Nebennierenkleinheit herstellen zu können. Es lag nahe, hier zunächst an jene endokrinen Organe zu denken, die durch ihre intrakranielle Lage einen Zusammenhang mit der Hirnmißbildung möglich erscheinen ließen. Es war vor allem die Hypophyse, die Beherrscherin des endokrinen Systems, die eine nähere Untersuchung herausforderte.

Haberfeld fand bei seinen Forschungen über den canalis craniopharyngeus in einem genauer untersuchten Falle von Anencephalie eine — nach Angabe des Autors — vollständig normale Hypophyse in dem offen gebliebenen canalis craniopharyngeus. Die Drüse ragte oben und unten pilzförmig aus dem Kanal heraus. Sie war nicht nur in ihrer Zusammensetzung aus drei Lappen völlig regelrecht, sondern auch das histologische Bild der einzelnen Teile sowie die Blutversorgung des ganzen Gebildes entsprachen der Norm. Die Kapillaren waren erweitert und bluterfüllt.

Die Hypophyse unterschied sich also lediglich durch ihre Lage in dem canalis craniopharyngeus von der eines normalen Foeten. Haberfeld faßt dies als eine Hemmung des normalen Ascensus der Drüse

auf, möglicherweise durch die pathologischen Vorgänge im Schädelinnern verursacht.

Browne war es zuerst, der systematisch die Hypophysengegend von mehreren „Froschköpfen" durchforschte. B. fand in seinen fünf Fällen nie eine Hirnspeicheldrüse und glaubte damit, eine Erklärung für die Veränderungen des Fettgewebes, der Thymusdrüse, der Nebennieren und des Genitales gefunden zu haben. Browne untersuchte jedoch vorwiegend makroskopisch und sah lediglich Einzelschnitte mikroskopisch an.

Ballantyne beschrieb 45 anencephale Mißbildungen und stellte fest, daß eine Hypophyse nur sehr selten vorkommt.

Mauksch gelang es in jedem seiner neun Fälle eine Hirnspeicheldrüse nachzuweisen. Die Hypophyse lag immer an normaler Stelle und war von sehr wechselnder Gestalt, doch war ihr großer Durchmesser in Richtung von vorn nach hinten auffällig.

Der Autor fand nur in zwei Fällen eine zurückgebliebene und kleine Neurohypophyse, die einmal in Form eines Balkens in anteroposteriorer Richtung im kranialen Teil der Drüse lag und im zweiten Fall als ein Strang von Gliagewebe im kranial-vorderen Gebiet der Hypophyse in sagittaler Richtung entlangzog. Diese Gebilde waren jeweils durch epithelumsäumte Hohlräume, die M. als Mittellappen ansprach, von dem Vorderlappen getrennt.

Die immer vorhandene Orohypophyse war häufig, vor allem in der Gegend des hinteren Pols, gelappt, die Kapillaren sehr erweitert und mit Blut gefüllt und das Parenchym teilweise durch Blutungen zerstört. Der canalis craniopharyngeus fand sich in fünf Fällen durchgängig. Er enthielt neben Resten des epithelialen Hypophysenstiels vor allem Blutgefäße, die von M. wegen ihrer sehr starken Blutfülle als Ursache für den fehlenden Schluß des Kanals angesehen wurden.

Aus der Tatsache, daß ein Mittellappen nur in jenen Drüsen vorhanden war, die auch einen Hinterlappen enthielten, schloß der Autor, daß die Ausbildung einer pars intermedia an das Vorhandensein einer Neurohypophyse gebunden sei.

Barlow fand bei vier durchforschten Anencephalen eine, speziell im Hinblick auf den Vorderlappen, normal entwickelte Hirnspeicheldrüse.

Kohn zeigte Beziehungen zwischen Hypophysenveränderung und Nebennierenkleinheit bei der Anencephalie auf. Er stellte in jedem der elf untersuchten Fälle eine Hirnspeicheldrüse fest, die jedoch nie normal entwickelt war. Die Drüse war von wechselnder Form und das Parenchym durch strotzend gefüllte Kapillaren auf schmale Epithelbälkchen zusammengedrückt. Stellenweise hatten ausgedehnte Blutungen das Eigengewebe vollständig zerstört, ja, es fanden sich häufig nur weite Bluträume ohne eigentliche Drüsen-

substanz, die mit Strecken von normalem Bau abwechselten. Zahlreiche Bindegewebszüge durchsetzten das ganze Gebilde.

Auch die qualitative Zusammensetzung war von der einer normalen Hypophyse verschieden. Es waren zwar sämtliche Zellformen vorhanden, doch war die Zahl der Eosinophilen im allgemeinen stark vermindert. Außerdem stand eine besondere Zellart im Vordergrund, die bei normalen menschlichen Foeten und Neugeborenen kaum angetroffen wird und zwar: „ungewöhnlich große, scharf begrenzte, feinkörnige Zellen weit größer, als die Eosinophilen mit bläschenförmigem Kern und deutlich erkennbarem Kernkörperchen, die sich den üblichen Farbstoffen gegenüber neutrophil oder leicht basophil verhalten und in Mallorys Anilinblau-Orange-Gemisch meist stark gebläut werden."

Eine Neurohypophyse fand K. nur in drei von elf Fällen in unvollkommener Andeutung. Dieses Gebilde lag entweder innerhalb oder in nächster Nachbarschaft des Vorderlappens, oft von einer eigenen zarten Bindegewebshülle umgeben, und bestand aus einem feinen Fasernetzwerk mit eingestreuten rundlichen Zellkernen. Diese „Neurohypophyse" bot entweder ein recht unbestimmbares Bild oder glich eher unfertigem Nervengewebe als einem Hinterlappen. Nur in zwei von diesen drei Beobachtungen zeigte sich auch ein Zwischenlappen in Gestalt von Hohlräumen, die mit einem Zylinderepithel ausgekleidet waren. Eine Verbindung mit der Hirnbasis, ein Infundibulum, fehlte immer.

Auch Kohn kommt wie Mauksch zu dem Schluß, daß das Vorhandensein eines Zwischenlappens an eine Verbinduung des Hinterlappens mit der Orohypophyse gebunden sei. Die typische und regelmäßige Schädigung der Hypophyse bei der Anencephalie sei die Verkümmerung des zerebralen Anteils und diese bewirke entweder direkt oder durch sekundäre Beeinflussung des Vorderlappens die abnorme Kleinheit der Nebennieren.

Kraus konnte durch eigene Untersuchungen die von Kohn erhobenen Befunde bestätigen.

Kiyono durchforschte elf anencephale Mißbildungen auf das Verhalten der Hypophyse. Er fand die Hirnspeicheldrüse in sieben Fällen, ist aber nicht sicher, ob sie in den restlichen vier „Froschköpfen" nicht doch vorhanden war. Immerhin betont Kiyono ausdrücklich, daß die Hypophyse bei der Anencephalie fehlen könne. Die Lage war ganz verschieden, die Drüse wurde an den unterschiedlichsten Stellen auf dem Wege von ihrer ersten Anlage bis zur bleibenden Ansiedlung gefunden. Qualitativ zeigte sich eine deutliche Vermehrung der Eosinophilen. Jene von Kohn beschriebenen Zellformen (s. o.) konnte Kiyono nur einmal nachweisen. Eine Neurohyophyse war in drei nicht näher beschriebenen Fällen doch nicht in normalem

Aufbau vorhanden. In einzelnen Drüsen war es schwer, Hinterlappengewebe von ganz zartem, faserigen Bindegewebe zu unterscheiden und zu trennen.

Schließlich hat Covell noch ein größeres Gut von „Froschköpfen" durchforscht. Er untersuchte 32 Fälle, davon 17 mikroskopisch. Eine Hypophyse war immer vorhanden von stets dreieckiger Gestalt mit nach hinten gerichteter Spitze. Auch Covell fiel der Blutreichtum der Drüse auf. Eine Neurohypophyse und eine pars intermedia fanden sich in sechs der näher angesehenen Hypophysen, außerdem war in vier weiteren Fällen ein Zwischenlappen ohne Hinterlappengewebe nachzuweisen. Ein Infundibulum fehlte immer. Den Blutgehalt des Vorderlappens gibt C. mit 39 % des Gesamtvolumens an. Unter Berücksichtigung dieser Blutmenge ist das Gewicht der Anencephalen-Hypophyse niedriger als das Gewicht der Hirnspeicheldrüse eines normalen Foeten.

Es besteht in der Literatur keine Einstimmigkeit über das Verhalten der Hypophyse bei der Anencephalie. Einerseits finden wir Angaben über völliges Fehlen der Drüse, (Browne, Ballantyne, Kiyono) wie dies auch neuerdings Ernst und Dietrich angeben, andererseits lesen wir Befunde von zwar vorhandenen, aber verschieden hochgradig veränderten Hypophysen. (Haberfeld, Mauksch, Kohn, Covell).

Um diese Widersprüche zu klären, habe ich das Verhalten der Anencephalen-Hypophyse bei elf „Froschköpfen" aus dem Leichen- und Einsendungsgut des Pathologischen Instituts zu Göttingen untersucht. Ich legte mir folgende Fragen vor:

1. Ist eine Hypophyse bei der Anencephalie vorhanden, und
2. wenn sie zu finden ist, erscheint sie nach Größe, Form und feingeweblichem Aufbau regelrecht?

Mein Untersuchungsgut bestand aus neun weiblichen und zwei männlichen Anencephalen.

Die Präparate wurden mit einer Ausnahme — hier wurde die Drüse aus dem umgebenden Gewebe herauspräpariert — so gewonnen, daß durch Sägeschnitte die Gegend der Hypophyse mit dem umgebenden Knochen herausgesägt, dieser dann entkalkt, und das Ganze in Celloidin eingebettet wurde. Ich schnitt die so hergestellten Blöcke in Serien mit einer Schnittdicke von 22 µ in sagittaler Richtung. Mauksch u. a. hatten frontale Schnittführung bevorzugt, wohl wegen des häufig asymmetrischen Verhaltens der ganzen Region. Mir erschien die sagittale Schnittrichtung zur klaren Darstellung der morphologischen Verhältnisse besser, da im Normalen die verschiedenen

Lappen der Hypophyse hintereinander liegen. Die Schnitte wurden mit Haematoxylin Böhmer und Eosin gefärbt, einige Schnitte nach der Neurogliafärbung von Mallory.

Eine Hypophyse fand sich in jedem Falle, und zwar war sie schon makroskopisch bei der Anfertigung der Schnitte deutlich zu erkennen. Die Drüse hob sich durch ihre graubraune Organfarbe von dem umgebenden dunkelroten Gewebe ab.

Ich will die Verhältnisse im einzelnen an Hand eines ganz besonders typischen Falles darlegen und gleichzeitig die in allen Schnittfolgen wiederkehrenden Bilder hervorheben.

Fall 1 (S.-Nr. 433/33):

Männliche Totgeburt von 42 cm Länge. Path. anat. Diagn.: Cranioschisis, totale hintere Wirbelspalte ohne Störung der Wirbelkörperentwicklung. Beiderseitiger Klumpfuß. Subcapsuläre Leberblutung. Kleinheit der Nebennieren. (Gewicht beiderseits $^1/_2$ g.)

Der herausgesägte Block enthält neben der Hypophyse noch umgebendes Gewebe. In den den ersten Schnitten ist daher makroskopisch und mikroskopisch keine Hirnspeicheldrüse zu erkennen. Wir finden nur weite Bluträume und einen Kanal, der durch den Knochen führt und ein dickwandiges Gefäß enthält, das unschwer als Arterie zu erkennen ist. Es handelt sich hier um die Arteria carotis interna, die ich in sämtlichen Schnittfolgen vorfand. Schon in den nächsten Präparaten dieser Serie taucht ein neuer Knochenkanal auf in Richtung von hinten oben nach vorn unten, der diesmal aber kein Gefäß, sondern eindeutig neurogenes Gewebe enthält. Das ganze Gebilde ist sehr blutreich, imponiert als ein Strang und reicht nach unten über die Grenze des Schnittes hinaus, nach oben verliert es sich in den Bluträumen und in dem jetzt auftauchenden Glia- und Bindegewebe. Hier liegt der Nervus opticus vor, der in jeder Serie symmetrisch vorhanden ist. Nur wenige Schnitte weiter, der Nervus opticus ist noch vorhanden, und im rückwärtigen Teil des Präparates erscheint innerhalb des Knochens eine zusammenhängende Knorpelmasse von in allen Schnittserien wiederkehrender, geradezu typischer Gestalt. Es ist dies die cartilago spheno-occipitalis, welche keilförmig zwischen die beiden Knochen hineinragt. Das untere Ende dieses Keils ist wie abgeschnitten, der obere Teil bogenförmig über den umgebenden Knochen vorgewölbt. Gerade dieser Knorpel ist für die Lage der Hypophyse von grundlegender Bedeutung.

Wir sehen nämlich jetzt auf den folgenden Schnitten unmittelbar am vorderen Rand der abfallenden gewölbten Oberfläche des Knorpels eine auffällige Bindegewebsvermehrung auftreten. Diese nimmt bald an Größe zu und läßt im Innern einen Raum erkennen, der von

Hypophysengewebe eingenommen wird. In sämtlichen folgenden Schnittserien fiel mir immer wieder das eigenartige Zusammentreffen von erstem Erscheinen des Knorpels und erstem Auftreten von Hypophysensubstanz auf, und immer lag die Drüse unmittelbar vor dem genannten Knorpel. Dabei wechselt die horizontale Ebene, in der sich die Hypophyse befindet, in den einzelnen Schnittfolgen.Zwischen einer Lage vollständig auf der Oberfläche des Knorpels und einer solchen vor dem nach vorn unten angrenzenden Knochen, so daß der Knorpel nur noch mit einem Zipfel oder gar nicht mehr erreicht wird, kommen alle Übergänge vor.

Sehen wir uns nun einen Schnitt dieser Serie an, auf dem die Hypophyse ihre größte Ausdehnung hat und das histologische Bild am deutlichsten zu sehen ist. Eine wohlgebildete Sella turcica fehlt, es ist nur ein schmaler, 1 mm breiter Spalt vorhanden, der in Richtung nach vorn 3 mm weit in das Keilbein hineinragt und als Andeutung einer fossa hypophyseos anzusehen ist. Normal entwickelte proc. clinoidei fehlen. 1 mm hinter der genannten Grube sieht man einen Knochenkanal von 1 mm Durchmesser in Richtung nach vorn unten in das Keilbein eindringen. Er endet in 3 mm Tiefe und ist trichterförmig. Es ist dies der Rest des im vorliegenden Falle nicht voll erhaltenen canalis craniopharyngeus. Er enthält ein Blutgefäß, welches das Lumen fast ganz einnimmt. In dem Raum über und vor dem Knochen findet sich ein Gewebe, das von Blutungen und Bluträumen durchsetzt und deshalb nicht näher zu bestimmen ist. An einigen Stellen findet sich typische Gehirnsubstanz mit ependymumsäumten Hohlräumen, die als Rest einer Ventrikelbildung aufzufassen sind.

Die Hypophyse selbst finden wir an der schon oben genannten Stelle 2 mm unter der Oberfläche. Die Gestalt ist lang, schmal, birnenförmig, mit der Spitze nach hinten oben und der Breitseite nach unten gerichtet. Die Höhe beträgt 6 mm, die Länge 1,2 mm, die Breite, die aus der Summe der Schnitte nur annähernd zu bestimmen ist, 5 mm. Vorn unten liegt ein völlig von der Drüse getrennter Bezirk von Hypophysengewebe, der aber in den folgenden Schnitten in der eigentlichen Drüse aufgeht, also einem seitwärts gerichteten Lappen entspricht. Die Hypophyse ist von einer recht dicken Bindegewebskapsel umgeben, die nach hinten mit dem Perichondrium und im unteren Teil mit dem Periost verschmilzt. Auch das vor der Drüse gelegene Blatt der Kapsel geht vor allem oben, aber auch unten in das Perichondrium bzw. Periost über, so daß die Hypophyse in diesem Falle gleichsam zusammengepreßt zwischen den ausgespannten beiden Blättern der Kapsel erscheint. Unter dieser Kapsel folgt eine in den einzelnen Schnittfolgen in der Ausdehnung wechselnde Schicht von sehr lockerem, feinfaserigen Bindegewebe. Dieses reißt gelegent-

lich, selbst bei sorgsamster Anfertigung des Präparates ein. Es wird so der Anschein von Hohlräumen erweckt, die wieder einem Zwischenlappen ähnlich sehen können. Noch in einer anderen Bedeutung erscheint mir dies Gewebe wichtig: In dem schon erwähnten Fall, in dem ich die Drüse als solche aus der Umgebung herauspräparierte, sah dieses Gewebe, aus dem Zusammenhang herausgenommen, unfertiger Gliasubstanz und damit der Andeutung eines Hinterlappens täuschend ähnlich. Da die Kapsel in diesem Fall nicht vollständig erhalten werden konnte, wurde der Eindruck noch verstärkt. Auch Mauksch weist auf diese Verwechslungsmöglichkeit hin.

Die eigentliche Hypophyse besteht hier zum überwiegenden Teil, in anderen Fällen vollständig, aus Vorderlappengewebe. Der charakteristische und schon makroskopisch auffallende Unterschied gegenüber der normalen Drüsensubstanz ist der große Blutreichtum, der auch von sämtlichen Autoren bestätigt wird. Die Kapillaren sind strotzend gefüllt und haben das Parenchym zu schmalen Epithelbälkchen zusammengedrückt. Doch ist dies Bild nicht überall gleich, die Blutfülle wechselt sehr. Nicht nur zwischen den einzelnen Serien ergeben sich Unterschiede, auch innerhalb der gleichen Drüse bietet die Blutverteilung ein sehr wechselvolles Aussehen. Bezirke von fast normaler Durchblutung wechseln mit solchen stärkster Blutfülle ab. Im vorliegenden Fall findet sich die größte Gefäßfüllung an der Vorderfläche und im oberen Pol der Drüse, dagegen ist am unteren Pol fast normale Drüsensubstanz zu sehen. Wir konnten diese eigenartige Anordnung in fast allen Fällen nachweisen. Eine besondere Gefäßfüllung der Peripherie wie Covell es beschrieben, oder eine besondere Blutfülle des vorderen und hinteren Pols wie Mauksch sie angibt, war in meinen Schnittfolgen nicht festzustellen. Eine weitere auffällige Veränderung des Vorderlappens ist die erhebliche Ausbildung von Bindegewebe. Vor allem von der Vorderfläche, aber auch vom oberen und unteren Pol dringen zahlreiche Bindegewebssepten von der Kapsel ausgehend in das Innere der Drüse vor und durchsetzen sie teilweise vollständig. Vielfach sehen diese Bindegewebszüge, die zahlreiche quer- und längsverlaufende Blutgefäße enthalten, an ihrem Beginn wie ein Hilus aus.

Eine Verbindung des Hirnrestes mit der Drüse — also ein Infundibulum — fehlt.

Eine wohl gebildete Neurohypophyse fehlt. Doch sehen wir im zipfelförmig nach hinten ausgezogenen oberen Pol des Vorderlappens Hohlräume, die von einem hohen Epithel ausgekleidet sind. Diese Räume liegen vorwiegend an der Peripherie und umschließen ein kleines, im Schnitt längliches Gebiet heller Zellen mit teils schwach, teils stärker gefärbten Kernen. Der ganze Bezirk ist durchsetzt von feinfaseriger Zwischensubstanz. Dieses Gebilde war in zahlreichen

aufeinander folgenden Schnitten deutlich zu sehen; es zog also strangförmig in horizontaler Richtung durch den oberen Pol des Vorderlappens. Wir fassen dieses Gewebe als weitgehend unterentwickelten Hinter- und Zwischenlappen auf. (Abb. 1.)

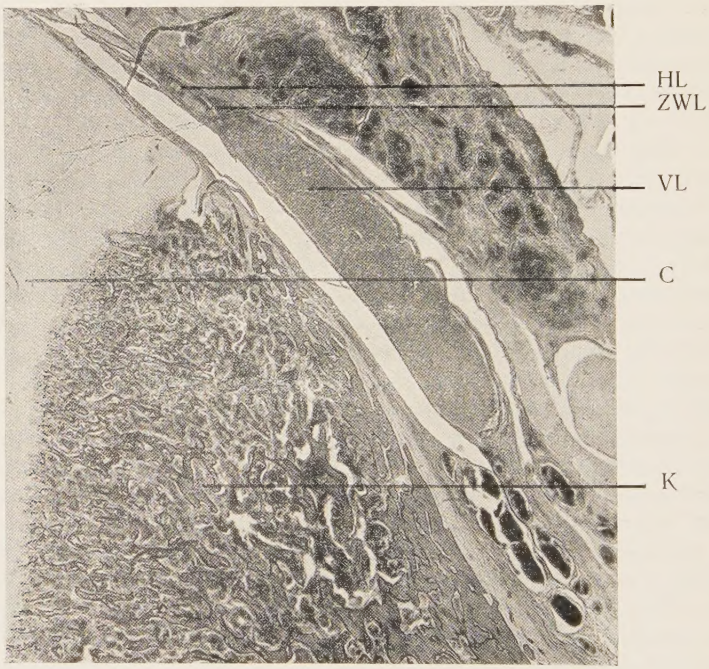

Abb. 1. Schnitt von Fall 1.
Lupenvergrößerung.
VL = Vorderlappen HL = Hinterlappen
ZWL = Zwischenlappen C = Cartil. spheno-occipit.
K = Keilbein

Das feingewebliche Bild der Orohypophyse zeigt einen deutlichen Unterschied gegenüber der Hypophyse eines normalen Neugeborenen. Die Zahl der Eosinophilen ist bis auf 1—2 im Gesichtsfeld vermindert. Die Häufigkeit wechselt zwar in der einzelnen Drüse, doch ist im Ganzen ein Mangel an Acidophilen auffällig. Eine besondere Lokalisation der Oxyphilen innerhalb des Vorderlappens habe ich nicht gefunden. Wir konnten hier also im Gegensatz zu Kiyono die Untersuchungen von Kohn bestätigen.

Neben den Eosinophilen sehen wir Basophile, Hauptzellen und auch in jeder Schnittserie jene von Kohn beschriebenen Zellen, die Kiyono nur in einem Fall nachweisen konnte.

Um Wiederholungen zu vermeiden, erwähne ich in den folgenden Fällen nur solche Einzelheiten, die in der oben beschriebenen Schnittfolge nicht vorgekommen sind.

Fall 2 (S.-Nr. 475/33):

Weibliche Totgeburt von 42 cm Länge. Path. anat. Diagn.: Anencephalus, Kleinheit der Nebennieren. Keine weiteren Mißbildungen.

Auch hier ist keine Sella zu finden. Die Hypophyse liegt wieder an der Vorderfläche des Knorpels 6,5 mm unter der Oberfläche. Mit dem unteren Pol ruht sie in einer Delle des Knochens. Der Canalis craniopharyngeus, der erhalten ist, durchdringt das Keilbein in Richtung nach vorn unten. Er enthält Bindegewebe und Blutgefäße. In der Umgebung der Drüse finden sich reichlich blutdurchsetzte Gehirnmassen. Die Gestalt der Hypophyse ist wieder birnenförmig, mit der breiten Seite nach unten. Die Größe: Höhe 7 mm, Länge 2 mm, Breite 4,3 mm.

Die weiten, blutgefüllten Kapillaren haben das Eigengewebe noch mehr als im vorigen Fall zusammengepreßt. Vereinzelt strahlen derbe Bindegewebszüge in die Drüse ein. Eine weitgehende Verminderung der Eosinophilen ist deutlich.

Auch hier sehen wir in mehreren Schnitten im oberen, nach hinten gerichteten Pol der Hypophyse einige Hohlräume. Diese grenzen einen kleinen länglichen Bezirk heller Zellen von dem Vorderlappen ab. Es handelt sich wieder um einen horizontal ziehenden Strang. Der feingewebliche Aufbau dieses Gebietes gleicht dem in der vorigen Schnittfolge näher beschriebenen. Wir sehen daher auch dieses Gebilde als einen stark verbildeten Hinter- und Zwischenlappen an.

Fall 3 (S.-Nr. 476/33):

Weibliche Totgeburt von 45 cm Länge. Path. anat. Diagnose: Anencephalus, Kleinheit der Nebennieren (Gewicht beiderseits $^1/_2$ g), keine weiteren Mißbildungen.

Im mikroskopischen Bild keine Sella. Der Canalis craniopharyngeus ist vorhanden, er hat an der oberen Öffnung einen Durchmesser von 1 mm und verjüngt sich trichterförmig nach unten. In seinem Inneren liegen Bindegewebszüge und Blutgefäße. Weit nach hinten hängt ein Rest von Gehirnsubstanz über die Wirbelsäule herab. Die Hypophyse liegt wieder an typischer Stelle, sie hat Linsenform. Die Höhe beträgt 6,5mm, die Länge 2,5mm, die Breite 3 mm.

Der feingewebliche Aufbau gleicht dem in der Schnittfolge 1 beschriebenen. Gewebe, das Glia oder Nervengewebe ähnlich sieht, fehlt innerhalb der Kapsel. Eine Neurohypophyse und auch eine pars intermedia sind somit nicht vorhanden.

Fall 4 (S.-Nr. 194/34):

Weibliche Totgeburt von 40 cm Länge und 1180 g Gewicht. Path. anat. Diagnose: Anencephalus, subkapsuläre Leberblutungen, linksseitige große Zwerchfellücke, Nebennierenkleinheit (Gewicht beiderseits geringer als 1 g).

Eine Sella fehlt, es findet sich lediglich eine seichte Grube im Keilbein. Der Canalis craniopharyngeus ist erhalten; er enthält ein Blutgefäß, das 3 mm unterhalb der oberen Öffnung des Kanals im Knochen verschwindet. Die Hypophyse liegt 4 mm unter der Oberfläche von einer Schicht blutreichen uncharakteristischen Gewebes bedeckt. (Area cerebro-vasculosa.) Die Drüse ist linsenförmig mit einer Höhe von 6 mm, einer Länge von 3,5 mm, einer Breite von 4 mm. Das histologische Bild entspricht dem bereits besprochenen. Zwischen- und Hinterlappen fehlen.

Fall 5 (S.-Nr. 432/34):

Weibliche Totgeburt von 39 cm Länge und 1465 g Gewicht. Path. anat. Diagnose: Anencephalus mit unvollkommener Rhachischisis der Halswirbelsäule. Nebennierenkleinheit.

Die Hypophyse liegt dicht unter der Oberfläche fast ganz in einer sellaartigen Mulde des Knochens. Der Canalis craniopharyngeus reicht als blind endigender Trichter 3 mm weit in das Keilbein hinein. Er enthält neben Bindegewebe 1 mm unter der obersten Öffnung einen kleinen Bezirk von Vorderlappensubstanz. Die Drüse hat eine unregelmäßig ovale Form. Die Höhe ist 4,7 mm, die Länge 3 mm, die Breite 4 mm.

Rückwärts von dem hinteren oberen Pol liegt ein dreieckiger Bezirk von hellen Zellen mit runden und länglichen Kernen und ganz feinem Zwischengewebe. Er liegt innerhalb der Drüsenkapsel und ist von dem eigentlichen Vorderlappen durch epithelumsäumte Hohlräume getrennt. Etwa 1 mm vor ihm liegt am oberen Rand der Drüse ein gleichartiges Gebilde von querovaler Form. Es steht mit dem erstgenannten durch einen schmalen Fortsatz in Verbindung. Auch hier liegt mangelhaft entwickelter Hinter- und Zwischenlappen vor. Sonst bietet diese Schnittfolge nichts Besonderes. (Abb. 2.)

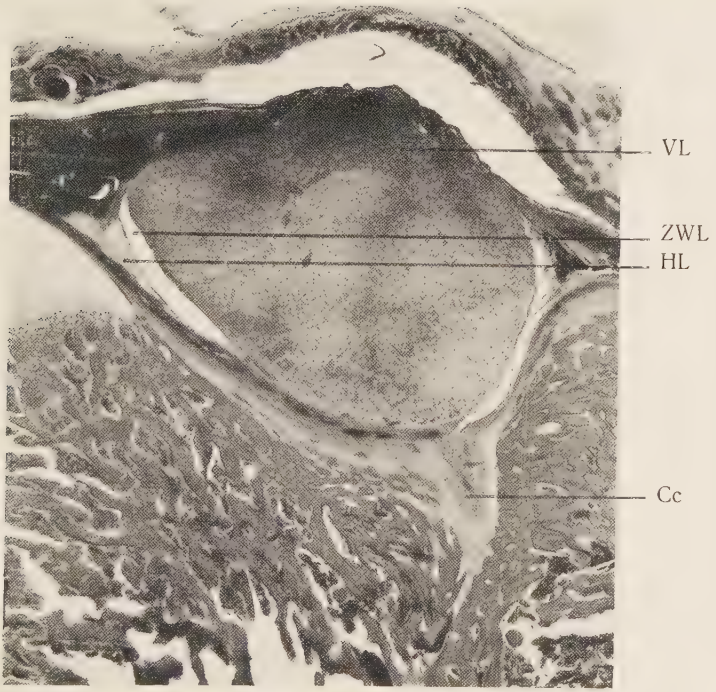

Abb. 2 (Schnitt von Fall 5).

VL — Vorderlappen HL = Hinterlappen
ZWL = Zwischenlappen Cc = Rest d. Canal. craniopharyng.

Fall 6 (S.-Nr. 494/34):

Weibliche Totgeburt von 38 cm Länge. Path. anat. Diagn.: Anencephalus, Fehlen der rechten arteria umbilicalis, Nebennierenkleinheit, (Gewicht beiderseits $^1/_2$ g).

Im Präparat keine Sella. Wir finden den trichterförmig endigenden Canalis craniopharyngeus, der neben Bindegewebe eine kleine Insel von Vorderlappengewebe enthält. Die Hypophyse liegt sehr oberflächlich. Sie ist über das Niveau des umgebenden Gewebes erhaben. Größe: 6 mm Höhe, 2 mm Länge, 3 mm Breite. Die feingewebliche Beschaffenheit gleicht der schon beschriebenen. Ein dem Hinterlappen ähnliches Gewebe fehlt.

Fall 7 (S.-Nr. 576/34):

Weibliche Totgeburt von 36 cm Länge. Path. anat. Diagnose: Anencephalus mit Rhachischisis cervico-dorso-lumbalis posterior, Kleinheit der Nebennieren, starke Ausbildung des Fettpolsters. Hydronephrose links bei hypoplastischer Cystenniere. Mangelhafte Darmdrehung mit Linkslage des ganzen Dickdarms. Punktförmige Blutungen unter dem Epicard. Geringe subkapsuläre Leberblutung.

Im Schnitt liegt die Drüse in einer sellaähnlichen Knochenbucht 3 mm unter der Oberfläche. Ein eigentlicher Canalis craniopharyngeus fehlt, wir sehen nur eine trichterartige Öffnung im Keilbein. Diese enthält faseriges Bindegewebe und ein Blutgefäß. Die Hypophyse ist 5 mm hoch, $2^1/_2$ mm lang und 4 mm breit. Durch ein breites Bindegewebsseptum, welches von oben eindringt, erhält die auf dem Schnitt längsovale Gestalt Herzform. Auch hier ist ein Lappen, der vor dem Hauptteil liegt, abgesprengt. Über seinem oberen Pol, etwa in gleicher Ebene mit der obersten Begrenzungsfläche des Hauptteils, liegt ein rundes Gebilde, das seinem Aufbau nach als ganz geringer Rest eines Hinterlappens anzusehen ist. Der genannte Bezirk ist rings von blutgefüllten Räumen umgeben, die ihn auch von dem Vorderlappen abgrenzen.

Fall 8 (S.-Nr. 138/35):

Weibliche Totgeburt von 44 cm Länge. Path. anat. Diagn.: Anencephalus, Rhachischisis, hydronephrotische Nieren, Adipositas, Kleinheit der Nebennieren.

In einer leidlich ausgebildeten Sella liegt die Hypophyse 3 mm unter der Oberfläche. Der Canalis craniopharyngeus enthält Blutgefäße und Bindegewebe, er endet blind im Knochen.

Die Drüse hat plumpe, birnenförmige Gestalt. Die Höhe beträgt 6,7 mm, die Länge 3,7 mm, die Breite 3 mm. Ein Gewebe, welches dem Hinterlappen entsprechen könnte, fehlt.

Fall 9 (S.-Nr. 173/36):

Weibliche Frühgeburt von 31 cm Länge und 1100 g Gewicht. Path. anat. Diagn.: Anencephalus, Rhachischisis der Halswirbelsäule.

Der Sella entspricht ein nach vorn gerichteter Spalt. Ein Rest des Canalis craniopharyngeus endet blind im Keilbein. Die Hypophyse liegt 2 mm unter der Oberfläche, sie hat wieder birnenförmige Gestalt mit einer Höhe von 6 mm, einer Länge von 2 mm und einer Breite von 4 mm. Leider ist das Präparat durch Fäulnisvorgänge vor der Formalinfixierung weitgehend zerstört, so daß über die feingeweblichen Verhältnisse nichts ausgesagt werden kann.

Fall 10 (S.-Nr. 471/36):

Weibliche Totgeburt von 40 cm Länge und 1170 g Gewicht. Path. anat. Diagn.: Anencephalus, Rhachischisis cervicalis, Hypoplasie beider Nebennieren. (Gewicht beiderseits kleiner als 1 g.)

In einer tief eingeschnittenen Grube des Keilbeins liegt keilförmig die Hypophyse. Es sieht aus, als sei sie wie in eine Form in den umgebenden Knochen hineingepreßt. Nach unten ragt auf einigen Schnitten ein Fortsatz von Drüsensubstanz in den durchgängigen Canalis craniopharyngeus hinein. Die im Schnitt dreieckige Drüse hat eine Höhe von 4 mm, eine Länge von 3 mm und eine Breite von 3 mm. Wie in sämtlichen Schnittfolgen fällt die große Gefäßfüllung des oberen Pols auf.

Hinten oben finden wir in dem Drüsengewebe einige Hohlräume und daneben ein lang gestrecktes Gebilde, welches wie das Stück einer Helmraupe dem Vorderlappen aufsitzt. Auch in diesem Gebiet sehen wir wieder die hellen Zellen mit ovalen und runden Kernen und feinfaseriger Zwischensubstanz. Es handelt sich hier um eine sehr schlecht entwickelte Neurohypophyse. Sie erreicht in dieser Schnittfolge eine ziemliche Größe. Sie bleibt jedoch weit hinter der Ausdehnung des Hinterlappens einer normalen Neugeborenenhypophyse zurück, wie eine vergleichsweise angefertigte Schnittfolge deutlich zeigt. Die genannten Hohlräume, die wir als Zwischenlappen ansehen, enthalten eine sich hellblau färbende Masse, die als Kolloidsubstanz zu deuten ist.

Fall 11 (S.-Nr. 571/37):

Weibliche Totgeburt von 42 cm Länge. Path. anat. Diagn.: Anencephalus, Kleinheit der Nebennieren (rechts nicht mit Sicherheit nachgewiesen). Keine weiteren Mißbildungen.

Die herauspräparierte Hypophyse läßt das gleiche feingewebliche Bild erkennen, wie die bisher beschriebenen Drüsen. Von einem Hinter- oder Zwischenlappen ist nichts zu sehen.

Zusammenfassung.

Die elf Anencephalen, die ich untersuchte, besaßen immer eine Hirnspeicheldrüse. In der frontalen und sagittalen Ebene war die Hypophyse eindeutig bestimmt durch ihre Lage unmittelbar vor der Cartilago sphenooccipitalis oder dem nach vorn unten anschließenden Teil des Keilbeins. Die horizontale Ebene wechselte: Zwischen einer Lage unmittelbar vor der Mündung des Canalis craniopharyngeus und einer solchen auf der Oberfläche des genannten Knorpels kamen alle Übergänge vor. Eine „Kanalhypophyse", wie sie von Kohn und Haberfeld beschrieben worden ist, habe ich nicht gesehen.

Die Form der Hypophyse wechselt sehr, doch überwiegt eine längliche, birnenförmige Gestalt. Das umgebende Gewebe (die straffe Kapsel und der Knochen) scheint weitgehend die Form der Drüse zu beeinflussen. Eine typische, auf dem Schnitt dreieckige Gestalt, wie Covell sie beschrieben hat, konnte ich nicht feststellen.

Die Hypophyse hob sich schon makroskopisch durch ihre braunrote Farbe von der Umgebung ab. Auch die Blutfülle war vielfach schon mit bloßem Auge zu erkennen. Covell hat makroskopisch die Neurohypophyse — wenn vorhanden — als eine „undurchsichtige, unregelmäßig gestaltete Masse" gesehen, in meinen Fällen war dies unmöglich.

Die Größe der Drüse wechselt in den einzelnen Schnittfolgen sehr, doch ist meistens die Höhe größer als die Länge und Breite.

Eine sehr unvollkommen entwickelte Neurohypophyse konnte ich in fünf Fällen feststellen. Sie bleibt in der Größe weit hinter der Ausdehnung eines normalen Hinterlappens zurück. Der feingewebliche Aufbau entspricht sehr unreifem Glia- und Nervengewebe. Ich habe — wie Kiyono — lediglich solche Gebilde als Neurohypophyse angesehen, die mit dem Vorderlappen in einer Kapsel lagen. Ob ein Vorkommen der isolierten Neurohypophyse, wie Kohn es erwähnt, möglich ist, vermag ich nicht zu entscheiden. Es wird dann sehr schwer, wenn nicht unmöglich sein, Hinterlappengewebe von dem umgebenden Gliagewebe und den Gehirnresten zu trennen.

Ein Infundibulum oder irgendein Zusammenhang mit den Hirnresten fehlte immer.

Einen Zwischenlappen sah ich in vier Fällen und zwar nur — wie Mauksch und Kohn es auch fanden — bei Ausbildung eines Hinterlappens.

In dem mikroskopischen Bild des Vorderlappens ist vor allem die starke Füllung der Kapillaren auffällig. Im Gegensatz zu anderen Forschern fand ich die größte Blutfülle im oberen Pol und in der Vorderfläche der Orohypophyse. Es ist möglich, daß diese Gefäßfülle, die sich also an den am wenigsten geschützten Stellen der Drüse findet, nur eine Teilerscheinung der Blutfülle darstellt, die wir in allen Weichteilen des Anencephalenschädels finden. Es wäre dies also keine isolierte Schädigung des Vorderlappens. Direkte Blutungen in das Parenchym oder Bluträume im Vorderlappengewebe, wie es Kohn beschreibt, habe ich nicht gesehen.

Eine Bindegewebsvermehrung im epithelialen Anteil und eine Verminderung der Eosinophilen ist deutlich.

In keinem Falle war eine regelrechte Sella mit wohl ausgebildeten Proc. clinoidei vorhanden.

Über die ursprüngliche Fragestellung hinaus kommen wir zu dem Schluß: Die Vereinigung des cerebralen und epithelialen Anteils der Hypophyse geht normalerweise in der fünften Schwangerschaftswoche vor sich. Da es bei der „Froschköpfigkeit" zu dieser Vereinigung nicht gekommen ist, muß die Schädigung, die zu der Anencephalie geführt hat, vor der fünften Schwangerschaftswoche wirksam geworden sein.

Schrifttum.

Ballantyne, A.: Manual of ante-natal pathology. Edinburgh 1902/04. Zitiert nach Covell.

Barlow: Apituitarismus und das anencephale Syndrom. Brit. med. Journ. Nr. 3236, 1923. Ref.: Zentrbl. f. d. ges. Neurologie u. Psychiatrie, Bd. 32, 1923.

Brown, Fr. J.: The anencephalic syndrome in its relation to apituitarism. Edinb. med. journ. 1920 N. S. 25, 296. Zitiert nach Mauksch.

Covell: A quantitative study of the hypophysis of the human anencephalic fetus. The american journ. of Path. Bd. III, 1927.

Deppe, B.: Beitrag zum Wesen der Anencephalie, Amyelie und Craniorhachischisis. Med. Inaug.-Diss. 1934. Göttingen.

Dietrich: Allgemeine Pathologie und pathologische Anatomie. I. Allgem. Pathol. S. 272.

Ernst, P.: Schwalbe, Morphologie der Mißbildungen. III. Teil: Einzelmißbildungen, Kap. 2.

Haberfeld: Die Rachendachhypophyse, andere Hypophysengangreste und deren Bedeutung für die Pathologie. Zieglers Beiträge, Bd. 46, 1909.

— Zur Pathologie des Canalis craniopharyngeus. Frankf. Zeitschr. f. Pathologie, Bd. IV, 1910.

Kiyono: Pathologische Anatomie der endokrinen Organe bei Anencephalie. Virch.-Arch. Bd. 257, 1925.

Klebs: Handbuch der pathologischen Anatomie. 1. Band, 1876. S. 566.

Kohn, A.: Anencephalie und Nebenniere. Arch. f. mikr. Anat. u. Entwicklungsmechanik, Bd. 102, 1924.

Kraus, E. J.: Schwalbe, Morphologie der Mißbildungen. 3. Teil, Kap. 5.

Landau: Über die Nebennieren bei Anencephalie. Zentrbl. f. allgem. Pathologie u. pathol. Anatomie, 24, Nr. 9, 1913.

Mauksch: Das Verhalten der Hypophyse und des Canalis craniopharyngeus in neun Fällen von Cranioschisis untersucht. Anat. Anzeiger, Bd. 54, 1921.

Meckel, J. F.: Handbuch der pathologischen Anatomie, 1842, Bd. I, S. 642.

Meyer, R.: Nebennieren bei Anencephalie. Virch.-Arch. Bd. 210, 1912.

Weigert: Hemicephalie und Aplasie der Nebennieren. Virch.-Arch. Bd. 100, 1885.

Lebenslauf.

Als Sohn des verstorbenen Studienrats Prof. Friedrich Oestern und seiner Ehefrau Elisabeth, geb. Casselmann, wurde ich am 23. Mai 1912 in Hildesheim geboren. Ich besuchte das Andreas- Realgymnasium, das während meiner Schulzeit in eine Oberrealschule umgewandelt wurde. — Während meiner vorklinischen Semester studierte ich in Innsbruck und Göttingen und legte hier 1932 die ärztliche Vorprüfung ab. Nach Besuch der Universitäten Rostock und München kehrte ich nach Göttingen zurück und bestand am 20. Juni 1936 die ärztliche Staatsprüfung mit „sehr gut". Als Medizinalpraktikant war ich an der Mediz. Univ.-Klinik Göttingen und an der Chirurg. Klinik des Univ.-Krankenhauses Hamburg-Eppendorf tätig. Am 1. Juli 1937 erhielt ich die ärztliche Bestallung. Seit dem 1. August 1937 bin ich am Pathol. Institut der Universität Göttingen beschäftigt.